

Cierre de CIA ostium
secundum

Antecedentes personales

- Paciente mujer de 50 años.
- Sin alergias conocidas
- Tto habitual: terbasmin desde hace años.
- HTA controlada con dieta
- Cirugia de varices en MMII

Historia clínica actual

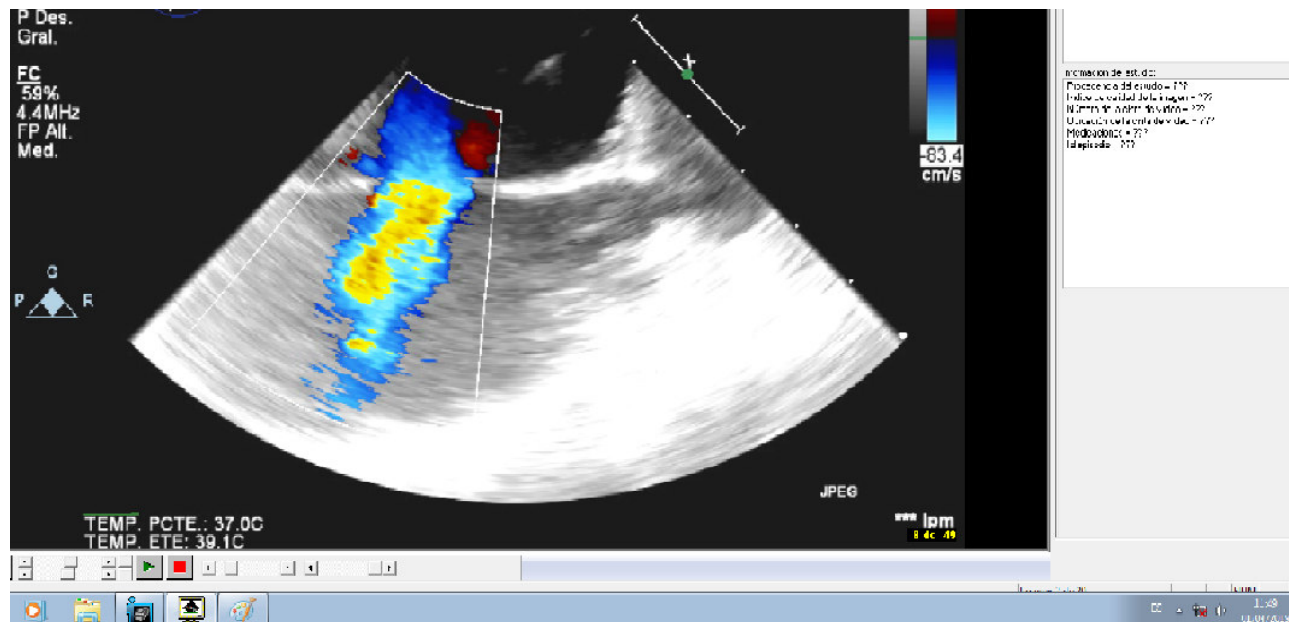
- Seguimiento habitual en consulta de neumología por diagnóstico antiguo de asma bronquial.refiere disnea de moderados esfuerzos, desde hace años, que no se modifica a pesar de uso habitual de broncodilatadores inhalados.
- Remitida a consulta de cardiología actualmente por soplo en exploración rutinaria objetivado por su medico de atención primaria

Exploración física

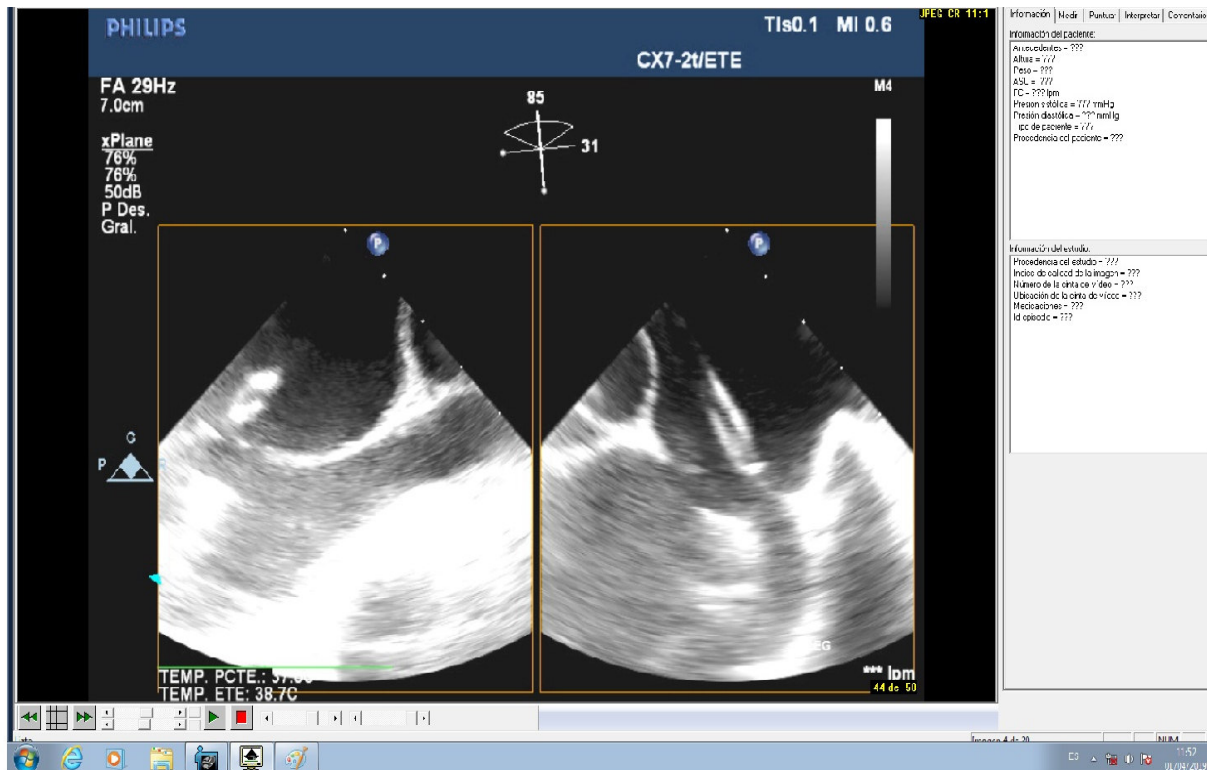
- Disnea grado II/IV. NO ORTOPNEA
- La exploración muestra sistólico suave en BEI no irradiado.
- ECG: ritmo sinusal, con datos de crecimiento auricular y BIRD
- Rx Tórax: cardiomegalia , sin datos de congestión.
- Ecocardiograma transtoracico: el estudio muestra dilatación moderada de AI y severa de AD, con comunicación interauricular tipo ostium secundum, de 16 x 11 mm, con bordes adecuados para cierre percutáneo. Ligera fibrosis mitral que no condiciona alteraciones funcionales . Valvula aortica trivalva, sin alteraciones funcionales. VD con dilatación moderada y normofuncion. VI normal.

COMENTARIO

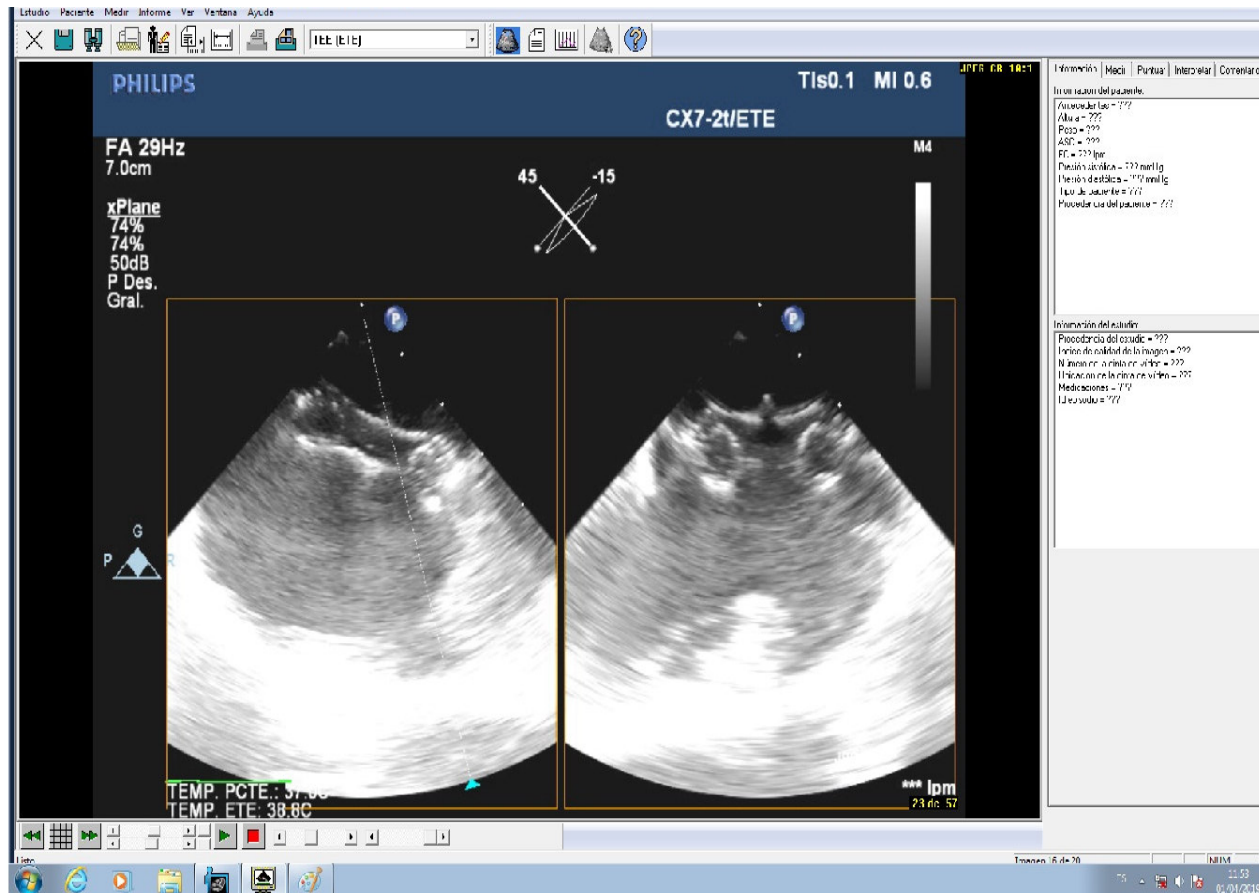
- CIA ostium secundum apta para cierre percutáneo . Solucion de continuidad en septo interauricular a nivel de fosa oval.



Se procede a cierre percutáneo guiado por ecocardiograma transesofágico. Las imágenes muestran, en distinto plano, el paso del catéter a través del defecto septal



Se observa en ambas imágenes el dispositivo amplatzer implantado en el defecto septal, previo a su liberación del cateter



Resultado final del procedimiento, con imagen de escopia con el dispositivo liberado y lo mismo en la imagen ecocardiográfica

